

На правах рукописи

**ОМАРОВ
НАЗАРБЕК БАКЫТБЕКОВИЧ**

**РЕЗУЛЬТАТЫ ХИРУРГИЧЕСКОГО ЛЕЧЕНИЯ ПЕРФОРАТИВНОЙ
ЯЗВЫ ДВЕНАДЦАТИПЕРСТНОЙ КИШКИ С ПРИМЕНЕНИЕМ
МИНИИНВАЗИВНЫХ ТЕХНОЛОГИЙ**

14.01.17 – хирургия

Автореферат
диссертации на соискание ученой степени
кандидата медицинских наук

Барнаул - 2014

Работа выполнена в государственном бюджетном образовательном учреждении высшего профессионального образования «Алтайский государственный медицинский университет» Министерства здравоохранения Российской Федерации

Научный руководитель: доктор медицинских наук, профессор
Лубянский Владимир Григорьевич

Официальные оппоненты:

Штофин Сергей Григорьевич, доктор медицинских наук, профессор, государственное бюджетное образовательное учреждение высшего профессионального образования «Новосибирский государственный медицинский университет» Министерства здравоохранения Российской Федерации, кафедра общей хирургии, заведующий кафедрой

Деговцов Евгений Николаевич, доктор медицинских наук, профессор, государственное бюджетное образовательное учреждение высшего профессионального образования «Омская государственная медицинская академия» Министерства здравоохранения Российской Федерации, кафедра госпитальной хирургии, заведующий кафедрой

Ведущая организация:

Государственное бюджетное образовательное учреждение высшего профессионального образования «Сибирский государственный медицинский университет» Министерства здравоохранения Российской Федерации

Защита диссертации состоится «___» _____ 2014 года в _____ часов на заседании диссертационного совета Д 208.002.02 при государственном бюджетном образовательном учреждении высшего профессионального образования «Алтайский государственный медицинский университет» Министерства здравоохранения Российской Федерации по адресу: 656038, Россия, г. Барнаул, пр. Ленина, 40.

С диссертацией можно ознакомиться в библиотеке государственного бюджетного образовательного учреждения высшего профессионального образования «Алтайский государственный медицинский университет» Министерства здравоохранения Российской Федерации (656031, Россия, г. Барнаул, ул. Папанинцев, 126) и на сайте: [http://www. agmu. ru](http://www.agmu.ru)

Автореферат разослан “___” _____ 2014 г.

Ученый секретарь
диссертационного совета

Цеймах Евгений Александрович

ОБЩАЯ ХАРАКТЕРИСТИКА РАБОТЫ

Актуальность проблемы

Язвенная болезнь – одно из наиболее распространенных заболеваний органов пищеварения [Жернакова Н.И., Медведев Д.С., 2010; Najm W.I., 2011]. В современных условиях подавляющее большинство случаев пептической язвы имеет дуоденальную локализацию (луковица двенадцатиперстной кишки) [Sostres C, Lanas A., 2011].

Несмотря на активное развитие консервативных методов лечения, результаты которого позволяли ряду исследователей утверждать, что проблема язвенной болезни может быть решена только терапевтическими подходами [Makola D., et al., 2007], накопленные за последние десятилетия клинические данные свидетельствуют о том, что необходимость хирургических вмешательств сохраняется в большом числе случаев [Lui F.Y., Davis K.A., 2010].

Одним из наиболее частых показаний к операции служит перфорация язвы. На дуоденальную локализацию язвы приходится большинство случаев перфорации (75-85%). Это осложнение характеризуется достаточно высокой летальностью (в зависимости от клинической группы больных – 5%-30%) [Lee C.W., Sarosi G.A. Jr., 2011].

Социальная значимость данной патологии и ее осложнений во многом определяется молодым и средним возрастом подавляющего большинства пациентов. Послеоперационные осложнения, наблюдающиеся также в отдаленном периоде, значительно снижают их работоспособность и качество жизни [Milosavljevic T. et al., 2011; Barkun A., Leontiadis G., 2010].

Соответственно, ключевым вопросом при лечении перфоративных язв является проблема выбора оптимальной хирургической тактики, одновременно позволяющей снизить риск летального исхода и добиться максимально благоприятного функционального результата. Этот подход должен учитывать не только общие принципы абдоминальной хирургии, но и специфические механизмы, характерные для развития язвенной болезни. Так, в ряде экспериментальных и клинических работ выявлена важная роль сосудистых расстройств в стенке желудка и двенадцатиперстной кишки в патогенезе дуоденальных язв. Развитие этих расстройств, а также патологическое повышение кислотопродукции связывается с функциональными нарушениями вегетативной регуляции, гиперфункцией сегментарного звена парасимпатической нервной системы [Gisbert J.P., Calvet X., 2009; Lundell L., 2011].

Ключевым подходом к улучшению результатов хирургического лечения в плане ранних послеоперационных осложнений в настоящее время считается использование эндоскопических методов. В то же время, наиболее распространенное сейчас изолированное зашивание перфоративной язвы, проводимое как открытым, так и эндоскопическим способом, может являться исключительно вынужденным и паллиативным вмешательством [Stabile V.E., 2003]. Его использование приводит в большинстве случаев к развитию рецидива язвы даже при адекватном консервативном лечении [Tomtitchong P. et al., 2012]. Поэтому вмешательством выбора могут быть комбинированные операции, включающие иссечение язвы либо гастродуоденальную резекцию, производимые из эндоскопического или лапаротомического доступа. Имеется большое количество работ, свидетельствующих о наличии хороших результатов данных операций [Ермолов А.С. и соавт., 2007; Lui F.Y., Davis K.A., 2010].

Вместе с тем, в доступных нам литературных источниках мы не нашли сведений о возможности широкого применения иссечения язвы ДПК с дуоденопластикой у больных перфоративной язвой ДПК и ее осложнениях с использованием мини инвазивных технологий.

Цель исследования

Улучшить непосредственные и отдаленные результаты хирургического лечения больных с перфоративной язвой двенадцатиперстной кишки путем иссечения язвы ДПК и дуоденопластики с использованием миниинвазивных технологий.

Задачи исследования

1. Изучить ближайшие результаты видеолaparоскопического зашивания перфоративной язвы ДПК.
2. Разработать хирургическую технологию видеолaparоскопической санации и иссечения перфоративной язвы ДПК в сочетании с дуоденопластикой из минидоступа.
3. Сравнить ближайшие результаты хирургического лечения методом видеолaparоскопического зашивания и иссечения язвы ДПК из малого доступа с сохранением привратника.
4. Изучить отдаленные результаты видеолaparоскопического зашивания и иссечения перфоративной язвы ДПК из минидоступа с сохранением привратника.

Научная новизна исследования

Впервые разработаны миниинвазивные технологии лечения больных с перфоративной язвой ДПК с каллезными краями, позволяющие сохранить привратник, исключить формирование стеноза в зоне перфоративного отверстия и снизить риск возникновения послеоперационных осложнений.

В работе впервые сопоставлена эффективность видеолaparоскопического зашивания перфоративной язвы ДПК с каллезным краем и иссечения язвы с дуоденопластикой из малого доступа. Установлено меньшее количество послеоперационных осложнений и лучшие отдаленные результаты у больных, оперированных из минидоступа.

Практическая значимость исследования

Установлена эффективность видеолaparоскопической санации и иссечения перфоративной язвы из минидоступа в правом подреберье у больных с перфоративной язвой ДПК в случаях наличия каллезной язвы с инфильтрацией стенки. Доказан лучший клинический эффект иссечения язвы с сохранением привратника, позволяющий избежать развития послеоперационных осложнений и дающий лучшие отдаленные результаты.

Основные положения, выносимые на защиту

1. Выполнение видеолaparоскопического зашивания перфоративной язвы ДПК с каллезным краем связано с наличием высокого риска осложнений в раннем послеоперационном периоде, а в отдаленные сроки - формирования стеноза и рецидива язвы.
2. Видеолaparоскопическая санация и иссечение язвы ДПК из минидоступа в правом подреберье позволяют устранить язвенный субстрат, язву задней стенки, стеноз ДПК, и предупредить развитие послеоперационных осложнений.
3. Предложенная технология позволяет исключить ранние послеоперационные осложнения, опасные для жизни, снизить частоту формирования стеноза и дуоденогастрального рефлюкса на 71,4% и предотвратить рецидивы язвы.

Внедрение результатов исследования

Практические результаты исследования внедрены на базе отделения общей хирургии ГУЗ Алтайская Краевая больница г. Барнаул и в Медицинском Центре ГМУ г. Семей, а также в дополнительной учебной программе для студентов, интернов и врачей-хирургов, проходящих обучение и повышение квалификации на кафедре госпитальной хирургии ГБОУ ВПО АГМУ Минздрава России.

Апробация материалов диссертации

Основные положения и результаты работы доложены на:

- международной конференции молодых ученых «Новые технологии теоретической и практической медицины» (Алматы, 2010);
- заседании ассоциации хирургов Восточно-Казахстанской области. (Усть-Каменогорск, 2011);
- научной конференции молодых ученых в государственном медицинском университете г. Семей (Семей, 2012);

- межрегиональной научно-практической конференции «Современные аспекты оказания неотложной помощи в условиях многопрофильного стационара» (Омск, 2013)
- ПРОБЛЕМЫ МЕДИЦИНЫ И БИОЛОГИИ (Межрегиональная научно-практическая конференция молодых ученых и студентов с международным участием)- Кемерово-2014.
- итоговой конференции хирургов (г. Барнаул, 2014);

Публикации

По теме диссертации опубликовано 14 печатных работ, из них в периодических изданиях, включенных в список журналов рекомендованных ВАК РФ – 3.

Объем и структура диссертации

Диссертация изложена на 122 страницах машинописного текста и состоит из введения, 4 разделов, включающих обзор литературы, материалы и методы исследования, анализ результатов хирургического лечения больных перфоративной язвой двенадцатиперстной кишки, заключения, выводов, практических рекомендаций и списка литературы.

Диссертация содержит 21 таблицу и 23 рисунка и диаграммы.

Список литературы содержит 127 отечественных и 75 иностранных источников.

Материалы и методы исследования

Работа выполнена в Медицинском центре Государственного медицинского университета г. Семей и в Государственном бюджетном образовательном учреждении высшего профессионального образования «Алтайский государственный медицинский университет Минздрава России».

2.1.1 Дизайн исследования

Характер исследования: обсервационный, проспективный, лонгитудинальный.

Критерии включения:

- 1) больные с перфоративной язвой ДПК в возрасте до 75 лет;
- 2) проведение оперативного лечения;
- 3) больные с перфоративной язвой ДПК оперированные в срок до 36 часов с момента перфорации;
- 4) больные с перфоративной язвой ДПК без спаечной болезни;
- 5) получение информированного согласия больного на оперативное лечение предлагаемым методом и использование полученных данных в научном исследовании;

Критерии исключения:

- 1) больные с перфоративной язвой ДПК с распространенным перитонитом в терминальной стадии;
- 2) больные старше 75 лет;
- 3) наличие острого инфаркта миокарда и острой недостаточности мозгового кровообращения, верифицированного диагноза онкологических заболеваний, острых и хронических инфекционных заболеваний;
- 4) больные с перфоративной язвой ДПК со спаечной болезнью брюшины.

Общая характеристика больных

Исследование основано на изучении результатов хирургического лечения 112 больных с перфоративной язвой двенадцатиперстной кишки.

Все пациенты оперированы в экстренном порядке.

Из 112 оперированных преобладающее большинство составили мужчины - 100 человек (89,2%), и было лишь 12 (10,8%) женщин. Распределение больных в зависимости от возраста представлено в таблице 1.

Из таблицы 1 видно, что основное количество – 109 (97,3%) больных составили лица трудоспособного возраста. Возраст пациентов варьировал от 16 до 73 лет, средний возраст $38,9 \pm 1,0$ года

Таблица 1

Распределение больных в зависимости от возраста и пола

Возрастная группа	Мужчины		Женщины		Оба пола	
	Колич. боль-х	%	Колич. боль-х	%	Колич. боль-х	%
До 20 лет	5	5,0	-	-	5	4,5
21-44 года	70	70,0	3	25,0	73	65,1
45-59 лет	23	23,0	8	66,7	31	27,6
60-73 года	2	2,0	1	8,3	3	2,8
Итого:	100	100,0	12	100,0	112	100,0

Сопутствующие заболевания выявления у 33 (29,4%) больных, в том числе: тромбоз подкожных вен и нижней конечности – у 1, облитерирующий атеросклероз сосудов нижних конечностей – у 1, хронический бронхит – у 8, ревматоидный полиартрит – у 1, правосторонняя пневмония – у 3, цирроз печени – у 2, ишемическая болезнь сердца, постинфарктный кардиосклероз – у 4, хронический персистирующий гепатит – у 2, гипертоническая болезнь – у 11 больных.

Перфорация язвы была первым признаком язвенной болезни у 29 (25,8%) больных. На фоне обострения заболевания она возникла у 35 (31,2%), в период клинической ремиссии - в 54 (48,2%) наблюдениях.

Длительность язвенного анамнеза до 5 лет была у 42 (37,5%), от 5 до 10 лет у 32 (28,5%), свыше 10 лет у 9 (8%) больных.

У большинства больных (83 пациента, 74,1%) ранее была диагностирована язвенная болезнь с локализацией язвы в ДПК. Перфорация была повторной в 3 (2,6%) случаях, сочеталась с кровотечением в 2 случаях (1,7%).

В сроки до 6 часов после перфорации язвы ДПК госпитализирован 61 пациент (54,5%), спустя 6-12 часов - 30 (26,8%), а через 12 часов и более - 21 (18,8%) больных.

Диагностические данные, полученные в ходе оперативного вмешательства, представлены в таблице 2.

В брюшной полости у 38 (34,0%) больных имелся серозный, у 59 (52,6%) - серозно-фиброзный, у 21 (18,7%) - фибринозно-гнойный выпот. Объем экссудата составил $501,5 \pm 19,9$ мл. Преимущественно выпот локализовался под печенью, в правом боковом канале и в малом тазу.

Диаметр перфорационного отверстия составил в среднем $0,45 \pm 0,01$. Оно располагалось на передневерхней стенке ДПК в 38 наблюдениях (33,9%).

Таблица 2

Характеристика интраоперационных данных

Интраоперационная находка	Всего больных	
	количество больных	$M \pm m$
Изолированная перфоративная язва передней стенки ДПК	69	$61,6 \pm 4,6$
В сочетании с компенсированным стенозом ДПК	22	$19,6 \pm 3,8$
В сочетании с субкомпенсированным стенозом ДПК	8	$7,1 \pm 2,4$
В сочетании с язвой задней стенки ДПК	15	$13,4 \pm 3,2$
Итого:	112	100,0

Перифокальный воспалительный инфильтрат был $1,5 \pm 0,04$ см в диаметре и не выходил за пределы ДПК. Перфорационное отверстие располагалось на расстоянии $1,8 \pm 0,03$ см от пи-

лорического жома, и лишь у 3 (2,6%) больных - возле пилоруса с вовлечением последнего в инфильтрат. Сочетание перфорации с дуоденальным стенозом I-II степени выявлено у 32 (28,6%), с наличием второй язвы - у 15 (13,4%) и ее пенетрацией в головку поджелудочной железы у 3 больных (2,7%). Прикрытая перфорация выявлена в 5 (4,5%) случаях.

Выбор хирургической тактики был направлен на одновременное решение следующих задач – ликвидация источника перитонита, радикальное лечение язвенной болезни, малая травматизация.

Все больные были разделены на две группы. Первую составили 55 (49,1%) пациентов, у которых предпринята видеолапароскопия, санация, ушивание перфоративного отверстия ДПК (группа сравнения). Вторую группу составили 57 (50,9%) больных, которым проводилась видеолапароскопия, санация с иссечением язвы ДПК с выполнением дуоденопластики из малого доступа (основная группа).

В основной группе в большем числе случаев имелись больные в сочетании с субкомпенсированным стенозом ДПК (10,5% против 3,6% в группе сравнения) и в сочетании с язвой задней стенки ДПК (19,3% против 7,3%).

В раннем послеоперационном периоде всем больным проводилась однотипная медикаментозная терапия, направленная на предотвращение развития рецидива язвы и нормализацию функционального состояния желудочно-кишечного тракта. Назначали «тройной» и «квадром» терапии, ингибиторов протонной помпы, H₂ блокаторов 3-го поколения: контролок 40 мг в/в 1 раз в сутки в течение 7 дней; нольпаза 40 мг в/в 1 раз в сутки в течение 7 дней; на 2 сутки после восстановления функции ЖКТ переходили на пероральное применение данных препаратов.

В дальнейшем ведение всех больных осуществлялось в соответствии с современными принципами лечения язвенной болезни (эрадикация НР, применение ингибиторов протонной помпы, H₂-гистаминоблокаторов III поколения) с периодическим ФГДС-контролем согласно действующим протоколам диагностики и лечения.

Методы исследования

У поступивших больных с перфоративной язвы проводились следующие обследования: общеклинические анализы крови и мочи, биохимические анализы крови, обзорная рентгенография брюшной полости (на наличие свободного газа в брюшной полости), электрокардиография, фиброгастродуоденоскопия с последующей повторной обзорной рентгенографией брюшной полости. Гистологическое исследование биопсийного материала, полученного при эндоскопии, производилось с окраской гематоксилин-эозином и по Ван-Гизон.

На операционном столе после эвакуации желудочного содержимого, производился забор желудочного сока через зонд, в котором определяли его объем (мл) рН и кислотность (ммоль/л). Интраоперационная рН-метрия проводилась со стимуляцией пентагастрином (6 мкг/кг). При изучении непосредственных и отдаленных результатов больные подвергались более тщательному обследованию, направленному на диагностику послеоперационных осложнений и рецидива заболевания, выявление функциональных нарушений. При этом основывались на данных жалоб больных, ФГДС с биопсией, показателей секреторной (тест Холландера, Кея, рН-метрия), моторно-эвакуаторной функции желудка (рентгенологическое исследование). После выписки из стационара больным рекомендовано контрольное обследование через 6 месяцев и 1 год после операции. В отдаленные сроки (более 1 года) оценка результатов осуществлялась на основе анкетирования по критериям Визик и путем приглашения для контрольного обследования в клинику. В анкете для оценки самочувствия применена классификация Визик в модификации Ю.М.Панцырева (1987) с разделением результатов на группы: I - отличные, II - хорошие, III - удовлетворительные, IV - неудовлетворительные.

Проведено сопоставление эффективности операций по следующим параметрам: по оперативной нагрузке – сложности выполнения операции для хирургической бригады, ее длительности, характеру и тяжести интраоперационных осложнений; по особенностям течения послеоперационного периода; по отдаленным результатам в разные сроки после операции.

Техника оперативных вмешательств

Техника видеолaparоскопического зашивания перфоративной язвы ДПК

Выше пупка делали разрез до 2,0 см, иглой Вереша создавали пневмоперитонеум CO₂ объемом 3,0 литра. Троякары с инструментами вводили в следующих точках: параумбиликально 10-миллиметровый, в правое подреберье 5-миллиметровый, в левое подреберье 10-миллиметровый, в правой подвздошной области 5-миллиметровый. Видеолaparоскоп традиционно вводили через троакар, расположенный параумбиликально. После введения первого троакара оценивали состояние брюшной полости и принимали решение о целесообразности продолжения видеолaparоскопического вмешательства.

Противопоказаниями к лечебному видеолaparоскопическому вмешательству являлись:

1. Фибринозно-гнойный перитонит с выраженной дилатацией тонкой кишки, обуславливающий необходимость назоинтестинальной интубации. Видеолaparоскопические признаками распространенного перитонита считали расширенные во всех отделах брюшной полости петли тонкой кишки (более 3,0 см), отсутствие перистальтических движений кишечника, гиперемированную и тусклую серозную оболочку, наложения фибрина на серозной оболочке тонкой кишки и других органах брюшной полости, наличие мутного выпота во всех отделах брюшной полости.

2. Спаечный процесс брюшной полости.

Затем определяли локализацию перфоративной язвы и диаметр перфоративного отверстия. Прободные язвы пилородуоденальной зоны зашивали однорядным швом атравматическим синтетическим материалом Vikril 3,0 без захвата слизистой, в поперечном направлении, чтобы не вызвать сужения просвета. Если стенки язвы в окружности прободного отверстия неподвижные, рыхлые, и наложенные швы при завязывании начинали прорезаться, их подкрепляли подшиванием пряди сальника или желудочно-ободочной связки на ножке. При прорезывании швов также использовали закрытие перфоративного отверстия прядью большого сальника на ножке. Эту прядь выделяли путем видеолaparоскопической коагуляции и применением генератора Лига Шу. При помощи длинной нити проводили внутрь просвета ДПК через прободное отверстие иглу, а затем фиксировали этой же нитью, проведенной сквозь стенку ДПК обратно на серозную оболочку. При завязывании концов нити сальник плотно тампонирует отверстие. После этого в окружности язвы и несколько отступя от нее, сальник дополнительно фиксировали снаружи отдельными швами. Заключительным этапом операции был тщательный туалет брюшной полости и установка дренажей в правом подреберье и в малом тазу справа.

Техника видеолaparоскопической санации, иссечения перфоративной язвы ДПК с дуоденопластикой из мини доступа

У больных второй группы после видеолaparоскопии и санации в правом подреберье трансректальным доступом длиной 4 см (рисунок 1) с использованием аппарата «мини ассистент Лига-7» проводилось мобилизация ДПК по Кохеру.

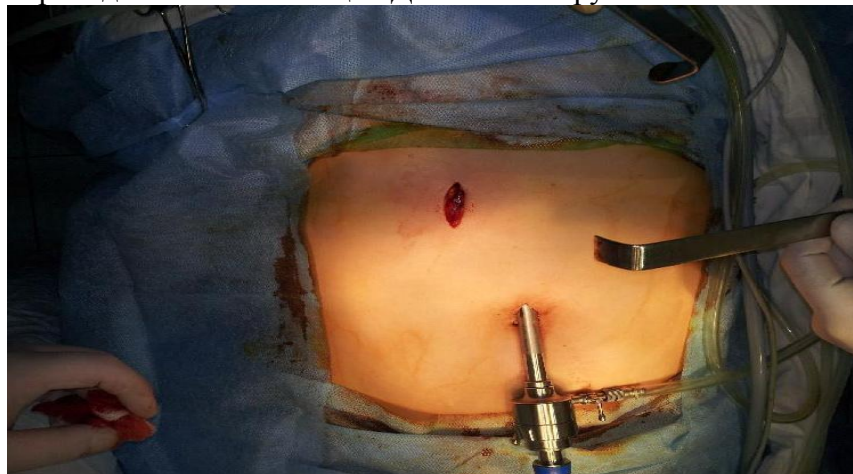

Рисунок 1 – В брюшную полость введен видеолaparоскоп параумбиликально, в правом подреберье произведен трансректальный разрез длиной 4 см

В зависимости от локализации язвы, перифокального воспалительного вала, наличие язвы на задней стенке ДПК, протяжённости и степени сужения, выраженности деформации и престенотического расширения, выбирали тот или иной способ дуоденопластики.

При локализации перфоративной язвы на передней стенке без вовлечения верхней и задней стенок ДПК производим поперечную дуоденотомию по язве или ниже перфорационного отверстия. Через данную рану оценивается зона инфильтрации, наличие стеноза, расстояние до пилорического жома. Иссекается перфоративная язва в виде «лепестка» (рисунок 2).

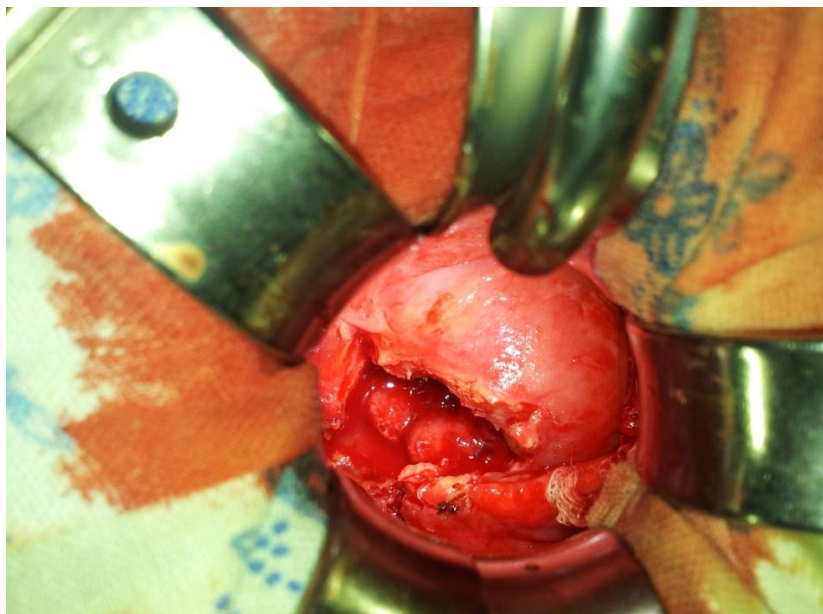


Рисунок 2. Вид язвы ДПК после иссечения

При этом контролируем пилорический жом, чтобы не повредить его, удаляем рубцовые ткани. Следует иссекать только патологически изменённую ткань, устранить рубцовые деформации. Визуально и пальпаторно инструментом ревизируем заднюю стенку ДПК на наличие «зеркальной» язвы.

Рана на ДПК зашивается двухрядными атравматическим синтетическим швом Vikril 3,0, при этом первый ряд швов следует накладывать очень аккуратно, без грубого захвата краёв раны кишки. Несоблюдения этого правила может привести к деформации ДПК и нарушению функции пилорического жома (рисунок 3).

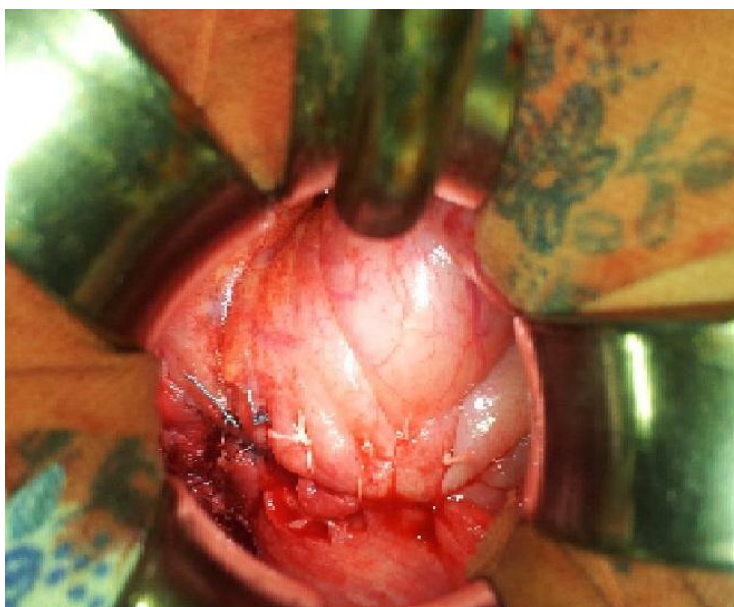

Рисунок 3 - Вид язвы после иссечения и ушивания

При локализации перфоративной язвы на передне-верхней стенке ДПК, с переходом на верхне-заднюю стенку, производили клиновидное иссечение язвы. При этом края язвы, расположенные на верхне-задней стенке мобилизовали на протяжении 0,8-1,0 см. На заднюю стенку накладывали однорядный атравматический синтетический шов нитью Vikril 3,0, на переднюю – двухрядные.

При выявлении «зеркальной» язвы на задней стенке ДПК небольшого размера (до 1 см), без пенетрации в поджелудочную железу и без рубцового стеноза, края язвы мобилизовали диссектором на протяжении 0,5-0,6 см, после чего накладывали 2-3 узловых шва. Переднюю стенку восстанавливают двухрядными швами нитью Vikril 3,0. При локализации второй язвы на задней стенке ДПК больших размеров или гигантской (более 3 см), с пенетрацией в железу с признаками стеноза, выполняли циркулярное рассечение ДПК, после мобилизации зоны стеноза, выделение концов ДПК производили от язвы вверх и вниз.

Мобилизация от язвы и сочетание наружного и внутреннего подходов, т.е. со стороны слизистой и серозных оболочек, позволяет не только ограничить область вмешательства зоной патологического процесса, но и избежать повреждения поджелудочной железы, крупных сосудов и общего желчного потока. Заднюю стенку кишки выделяем до привратника, такая мобилизация придаёт пилородуоденальному сегменту значительную подвижность. Нижний конец кишки выделяем на 1,0-1,5 см от края язвы. Рубцовые изменённые участки кишки иссекаем. На заднюю стенку ДПК накладываем однорядные узловых швы. При этом язва задней стенки «выключается» из просвета кишки. Переднюю стенку ушиваем двумя рядами швов атравматическим синтетическим швом Vikril 3,0.

После окончания этого этапа операции брюшная полость двукратно промывалась 1:5000 раствором фурацилина до 800 мл. Операция завершалась дренированием подпеченочного пространства через троакар в правом подреберье и малого таза трубкой ПХВ диаметром 1,0 см.

При ситуациях, когда сохранить пилорический жом не удавалось, производили иссечение половины пилорического жома (гемипилорэктомию) с восстановлением целостности ДПК двухрядными швами (3 больших).

Мостовидная дуоденопластика в различных вариантах применена у 41, циркулярная – у 16 больных. Как показали наши наблюдения, у большинства больных с осложненными язвами ДПК пилорический жом в рубцовый процесс не вовлекается. Из 57 оперированных больных, которым производилась дуоденопластика, у 54 (94,7%) пилорус сохранен.

Предложенная нами технология видеолaparоскопической санации ревизии и применение иссечения язвы из малого доступа с выполнением дуоденопластики позволяет:

1. Адекватно санировать брюшную полость,
2. Провести ревизию язвенного кратера и установить наличие стеноза и пенетрирующей язвы задней стенки ДПК.
3. Удалить воспалительный вал вокруг язвы, для лучшего заживления раны ДПК.

Вместо обычного зашивания язвы производим иссечение перфоративной язвы, дуоденопластику, которая обладает рядом преимуществ, а именно ликвидирует стеноз, позволяет диагностировать язву задней стенки и способствует лучшему заживлению раны ДПК.

Таким образом, подавляющему количеству больных с перфоративной язвой ДПК представляется возможным выполнить иссечение язвы (при «зеркальных» язвах «выключение» язвы из просвета кишки) с радикальной дуоденопластикой и сохранить пилорический жом.

РЕЗУЛЬТАТЫ ИССЛЕДОВАНИЯ

Непосредственные результаты операций

Непосредственные результаты хирургического лечения перфоративной язвы ДПК изучены у всех 112 больных.

Длительность операции в основной группе и группе сравнения

Данные о длительности оперативного вмешательства в сравниваемых группах представлены в таблице 3.

Таблица 3

Продолжительность оперативных вмешательств в группах обследованных

Группа	Показатель			P
	минимальная продолжительность, мин	максимальная продолжительность, мин	средняя продолжительность, мин	
Основная	123	92	105,0±2,8	<0,05
Сравнения	87	62	69,2±2,5	

Средняя длительность операции у пациентов основной группы составила 105±2,8 минуты. Длительность операции в группе сравнения составила в среднем 69,2±3,8 минуты. Выполнение радикальной дуоденопластики из мини-доступа значительно (на 30-40 минут – в среднем на 51,7%, $p<0,05$) увеличивало длительность операции, что свидетельствует о трудоемкости предлагаемого оперативного вмешательства.

Видеолапароскопия, санация, зашивание перфоративной язвы ДПК

Данные рентгеноскопии желудка у больных группы сравнения представлены в таблице 4.

Таблица 4

Результаты рентгеноскопии желудка у больных в группе сравнения.

Исследуемый параметр	Характеристика	Частота показателя, n=55	
		n	M±m
Размеры желудка	увеличены	25	45,5±6,7
Тонус желудка	повышен	17	30,9±6,2
	снижен	10	18,2±5,2
Содержимое желудка	большое количество жидкости	13	23,6±5,7
Перистальтика	глубокая	21	38,2±6,6
	средней глубины	25	45,5±6,7
	поверхностная	7	13,0±4,0
	отсутствует	2	4,0±3,0
Эвакуация	ускорена	12	21,8±5,6
	своевременная	30	54,5±6,7
	замедлена	13	23,6±5,7
Депо бария (язва)		32	58,2±6,7
Дуоденогастральный рефлюкс		24	43,6±6,7

Рентгенологически у больных отмечена замедленная эвакуация бариевой взвеси из желудка и ДПК до 12 часов, деформация луковицы ДПК.

При ФГДС в желудке умеренное количество желудочного сока (150-200 мл) обычно с примесью желчи, гиперемия, отек слизистой. Пилорус деформирован, рефлюкс дуоденального содержимого в желудок. В зоне зашитой раны фиброзные наложения, явления дуоденита (таблица 5).

Таблица 5

Результаты ФГДС у больных группы зашивания перфоративной язвы ДПК

Исследуемый параметр	Результаты	Частота показателя, n=55	
		n	M± m
Содержимое желудка	Увеличение количества секреторной жидкости	6	10,9±4,2
	Остатки пищи натошак	5	9,1±3,9
	Примесь желчи (ДГР)	19	34,5±6,4
Изменения слизистой желудка	Поверхностный гастрит	25	45,5±6,7
	Атрофический и смешанный гастрит	3	5,5±3,1
	Эрозивный гастрит	2	3,6±2,5
Состояние области зашитой язвы	Проходимо свободно	13	23,6±5,7
	Проходимо с трудом	16	29,1±6,1
	Непроходимо	2	3,6±2,5
	Лигатурное воспаление	22	40,0±6,6
Слизистая ДПК	Дуоденит поверхностный	11	20,0±5,4
	Дуоденит эрозивный	7	12,7±4,5
	Язва	52	94,5±3,1

Изучение кислотопродуцирующей функции желудка выявило повышенный БПК - $6,6 \pm 0,3$ ммоль/час, МПК - $28,2 \pm 0,2$ ммоль/час, рН при базальной секреции $1,1 \pm 0,2$, рН при стимулированной секреции - $0,8 \pm 0,1$.

После зашивания перфоративной язвы в послеоперационном периоде развились следующие осложнения: нагноение раны у 2 (3,6%), острая кишечная непроходимость - у 1 (1,8%), кровотечение из язвы задней стенки кишки у 1 (1,8%), несостоятельность швов ушитой язвы, перитонит с образованием поддиафрагмального абсцесса - у 1 (1,8%) больного (таблица 6).

Таблица 6

Послеоперационные осложнения у больных после зашивания перфоративной язвы ДПК

Осложнение	Частота показателя, n=55	
	n	M± m
Острая кишечная непроходимость	1	1,8± 1,8
Несостоятельность швов зашитой язвы	1	1,8± 1,8
Кровотечения из язвы задней стенки кишки	1	1,8± 1,8
Перитонит с образованием поддиафрагмального абсцесса	1	1,8± 1,8
Нагноение послеоперационной раны	2	3,6± 2,5
Гастростаз	5	9,1± 3,9
Всего	11	20,0± 5,4

Умерли 2 (3,6%) больных.

Видеолапароскопия, санация с иссечением и «выключением» язвы ДПК с выполнением циркулярной дуоденопластики из малого доступа

При рентгенологическом исследовании у 3 (13,6%) больных отмечалось снижение тонуса желудка с замедленной эвакуацией, остаток бария задерживались на 1-3 часа. У 1 (4,5%) больного с явлениями анастомозита имелось резкое увеличение желудка с выраженным замедлением эвакуации и задержкой бария до 24 часов. У остальных моторно-эвакуаторная функция желудка не страдала (таблица 7).

Таблица 7

Результаты рентгеноскопии желудка у больных с иссечением и «выключением» язвы и дуоденопластикой

Исследуемый параметр	Выявленные изменения	Частота показателя, n=22	
		n	M±m
Размеры желудка	увеличены	2	9,1±6,1
Тонус желудка	повышен	0	0
	снижен	2	9,1±6,1
Содержимое желудка	пуст	17	77,3±8,9
	большое количество жидкости	5	22,7±8,9
Перистальтика	глубокая	0	0
	средней глубины	17	77,3±8,9
	поверхностная	4	18,2±8,2
	отсутствует	1	4,5±4,4
Эвакуация	ускорена	4	18,2±8,2
	своевременная	15	68,2±14,3
	замедлена	3	13,6±7,3
Депо бария (язва)		0	0
Дуоденогастральный рефлюкс		5	22,7±8,9

На ФГДС у 9 (40,9%) больных выявлены явления поверхностного гастрита: умеренная гиперемия, отек слизистой фундального и антрального отделов желудка, единичные геморрагии, набухшие складки, усиленное слизиобразование. У части больных – 2 (9,1%) имелись поверхностные эрозии в области швов дуоденопластики. Рефлюкс дуоденального содержимого в желудок отмечен в 7 (31,8%) случаях (таблица 8).

Таблица 8

Результаты ФГДС у больных с иссечением и «выключением» язвы и дуоденопластикой

Исследуемый параметр	Выявленные изменения	Частота показателя, n=22	
		n	M±m
Содержимое желудка	Увеличение количества секреторной жидкости	2	9,1±6,1
	Остатки пищи натошак	0	0
	Примесь желчи (ДГР)	7	31,8±9,9
Изменения слизистой желудка	Поверхностный гастрит	9	40,9±10,5
	Атрофический и смешанный гастрит	3	13,6±7,3
	Эрозивный гастрит	2	9,1±6,1
Состояние области дуоденопластики	Проходимо свободно	17	77,3±8,9
	Проходимо с трудом	1	4,5±4,4
	Непроходимо	0	0
	Лигатурное воспаление	6	27,3±9,5
Слизистая ДПК	Дуоденит поверхностей	7	31,8±9,9
	Дуоденит эрозивный	3	13,6±7,3
	Язва	0	0

Аспирационно-фракционное исследование желудочного сока у данных показало повышенную кислотопродукцию у 3 (13,6%) – БПК составила от 6,1 до 9,6 ммоль/ч, а пониженную (БПК ниже 1,5 ммоль/ч) – у 1 (4,5%) больного. При рН-метрии выявлена: гиперацидная реакция (рН базальная – 0,8-1,5, рН стимулированная – 0,7-1,2) с непрерывным кислотообразованием в 6 (27,3%), гиперацидная (рН базальная 2,1 и выше, рН стимулированная – 2,1-3,0) – в 1 (4,5%) наблюдении. Таким образом, у большинства больных выявлена повышенная кислотопродукция желудка.

Наблюдались следующие осложнения: нагноение послеоперационной раны – 1 (4,5%), анастомозит – 1 (4,5%), послеоперационная пневмония – 1 (4,5%), гастростаз – 1 (4,5%) (таблица 9).

Таблица 9

Послеоперационные осложнения у больных после иссечения язвы и различных видов дуоденопластики

Осложнение	Иссечение язвы и различные виды дуоденопластики (n=57)	
	n	M±m
Нагноение послеоперационной раны	3	5,3±3,0
Анастомозит	1	1,8±1,7
Пневмония	1	1,8±1,7
Острый панкреатит	1	1,8±1,7
Гастростаз	1	1,8±1,7
Всего	7	12,3±4,3

Видеолапароскопия, санация с иссечением язвы ДПК с выполнением мостовидной дуоденопластики из малого доступа

Рентгенологические исследования моторно-эвакуаторной функции желудка и ДПК у 1 (2,9%) больного ускоренную эвакуацию из желудка, у 4 (11,4%) – замедленную, при этом у 1 больного имелся остаток бариевой взвеси даже через 24 часа после ее приема, хотя каких-либо жалоб он не предъявлял (таблица 10).

Таблица 10

Результаты рентгеноскопии желудка у больных с иссечением язвы и мостовидной дуоденопластикой

Исследуемый параметр	Выявленные изменения	Частота показателя, n=35	
		n	M± m
Размеры желудка	увеличены	3	8,6± 4,7
Тонус желудка	повышен	1	2,9± 2,8
	снижен	5	14,3± 5,9
Содержимое желудка	пуст	2	5,7± 3,9
	большое количество жидкости	3	8,6± 4,7
Перистальтика	глубокая	2	5,7± 3,9
	средней глубины	15	42,9± 8,4
	поверхностная	7	20,0± 6,8
	отсутствует	0	0
Эвакуация	ускорена	1	2,9± 2,8
	своевременная	19	54,3± 8,4
	замедлена	4	11,4± 5,4
Депо бария (язва)		1	2,9± 2,8
Дуоденогастральный рефлюкс		4	11,4± 5,4

При эндоскопическом исследовании (таблица 11) у 13 пациентов (37,1%) обнаружено воспаление слизистой ДПК по линии швов дуоденопластики, явления поверхностного гастрита отмечены у 11 (31,4%), рефлюкс дуоденального содержимого в желудок у 9 (25,7%) больных.

Таблица 11

Результаты ФГДС у больных с иссечением язвы и дуоденопластикой

Исследуемый параметр	Выявленные изменения	Частота показателя, n=35	
		n	M±m
Содержимое желудка	Увеличение количества секреторной жидкости	6	17,1±6,4
	Остатки пищи натошак	5	14,3±5,9
	Примесь желчи (ДГР)	9	25,7±7,4
Изменения слизистой желудка	Поверхностный гастрит	11	31,4±7,8
	Атрофический и смешанный гастрит	3	8,6±4,7
	Эрозивный гастрит	2	5,7±3,9
Состояние области дуоденопластики	Проходимо свободно	14	40,0±8,3
	Проходимо с трудом	6	17,1±6,4
	Непроходимо	2	5,7±3,9
	Лигатурное воспаление	13	37,1±8,2
Слизистая ДПК	Дуоденит поверхностей	11	31,4±7,8
	Дуоденит эрозивный	7	20,0±6,8
	язва	4	11,4±5,4

При изучении кислотопродуцирующей функции желудка установлено, что БПК снизилась по сравнению с зарегистрированной во время операции или в первые сутки после операции с $4,8 \pm 0,6$ до $1,6 \pm 0,3$ ммоль/час (снижение 66,7%; $p < 0,01$), МКП – с $26,6 \pm 0,5$ до $9,2 \pm 0,6$ ммоль/час (снижение 65,4%; $p < 0,01$). При этом у 6 (10,5%) больных она оказалась повышенной (БПК – $6,8 \pm 0,2$ ммоль/час, МПК – $29,8 \pm 0,3$ ммоль/час). В ранние сроки после операции рН базальная составила $2,9 \pm 0,2$, рН стимулированная $2,6 \pm 0,15$.

Интраоперационных осложнений (повреждение печени, стенки желудка, ДПК) связанные с мобилизацией ДПК или с установлением миниассистента не было. Послеоперационные осложнения развились у 5 (14,3%) больных: нагноение раны – 1 (2,9%), дисфагия – 2 (5,7%), гастростаз – 1 (2,9%), острый панкреатит – 1 (2,9%).

Подводя итоги клинической оценки непосредственных результатов оперативных вмешательств при каллезной перфоративной язве ДПК, можно отметить меньшее число послеоперационных осложнений и отсутствие летальных исходов после пилоросохраняющей дуоденопластики. Следует подчеркнуть, что в предупреждении развития послеоперационных осложнений существенное значение имеет соблюдение правильной технологии наложения прецизионного шва.

В группе сравнения осложнения раннего послеоперационного периода были у 11 человек ($20,0 \pm 5,4\%$). В том числе по одному случаю острой кишечной непроходимости, несостоятельности швов зашитой язвы, кровотечения из язвы задней стенки ДПК и перитонита (всего 4 случая осложнений, угрожающих жизни больного), гастростаз у 5 больных. Имелось 2 летальных исхода ($3,6\%$).

В основной группе зарегистрировано 7 случаев ($12,3 \pm 4,3\%$) серьезных послеоперационных осложнений. Только в 1 из них имелась существенная угроза жизни больного (острый панкреатит). Летальных исходов не было (рисунок 4).

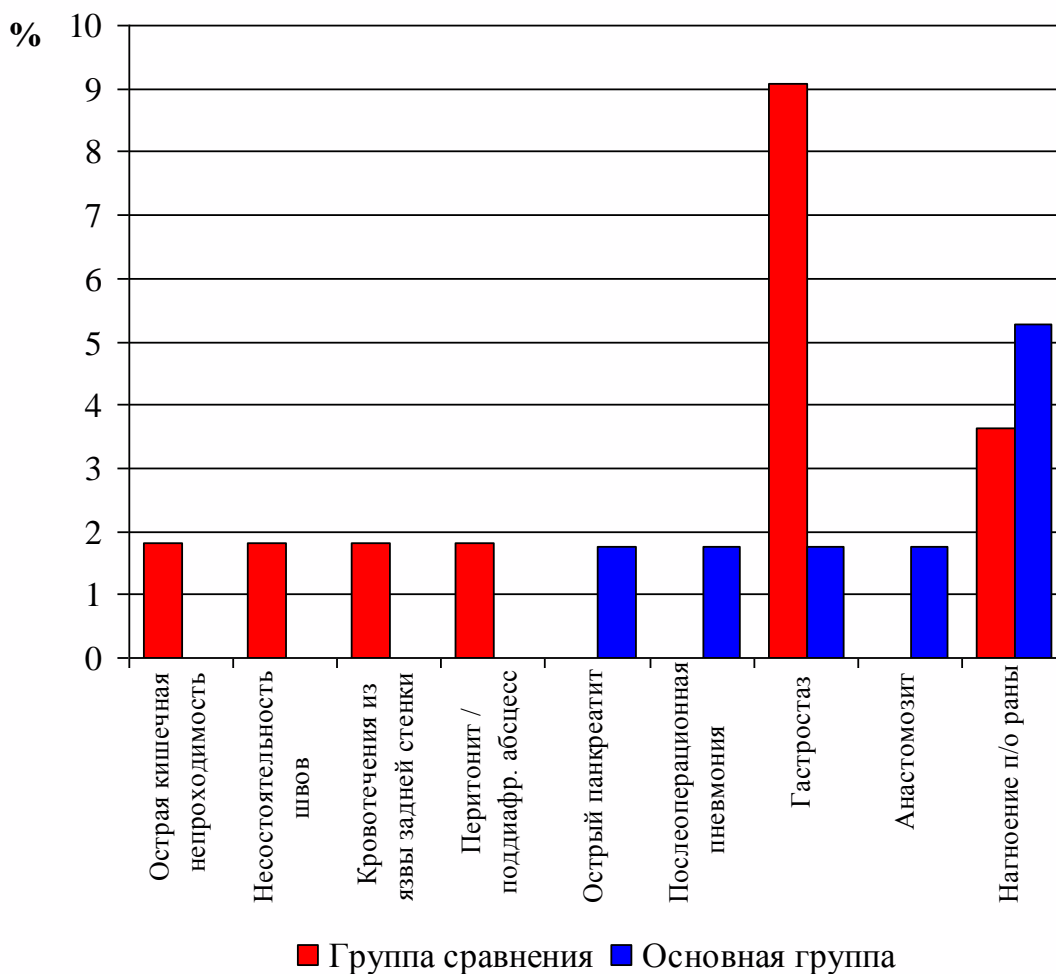


Рисунок 4 - Частота и структура осложнений в сравниваемых группах больных

Отдаленные результаты лечения

Отдаленные результаты (от 6 мес. до 5 лет) после оперативного лечения по поводу перфоративной язвы ДПК изучены у 71 (63,4%) больных. Из них проведено ушивание перфоративной язвы ДПК – у 31, иссечение язвы, дуоденопластика – у 40 больных.

Зашивание перфоративной язвы двенадцатиперстной кишки

По шкале Visick результаты признаны хорошими у 9 (29,0%), удовлетворительными - у 4 (12,9%), плохими – у 18 (58,1%) больных. Эти данные представлены на рисунке 5.

Больные с хорошими результатами изредка предъявляли жалобы на эпизодические боли в эпигастральной области, отрыжку и изжогу только после приема острой и жирной пищи, алкоголя. При проведении ФГДС выявлено умеренно выраженные изменения слизистой оболочки антрального отдела желудка характеризующиеся гиперемией, отеком и наличием единичных точечных геморрагий.

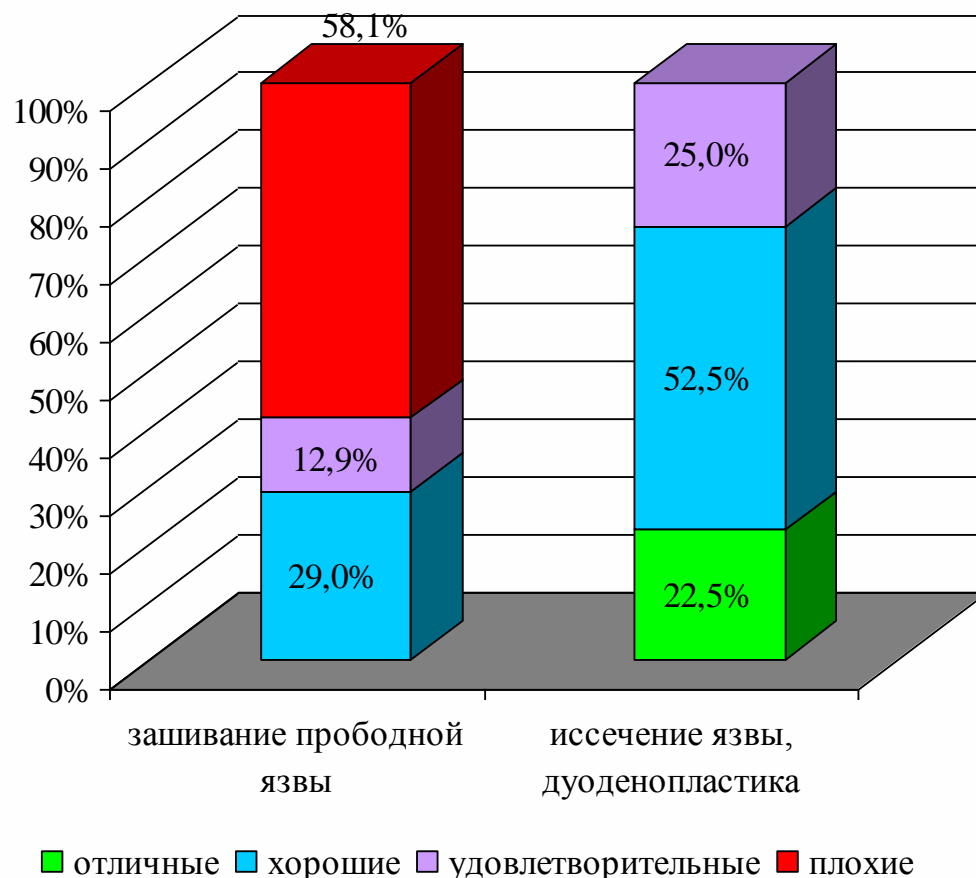


Рисунок 5 - Отдаленные результаты операции у больных с перфоративной язвой ДПК (по шкале Visick)

Сравнительная эндоскопическая картина после различных оперативных вмешательств представлена в таблице 12.

Таблица 12

Результаты ФГДС у больных в отдаленные сроки после операции.

Исследуемый параметр	Выявленные изменения	Больные после зашивания перфоративной язвы ДПК (n=31)		Больные с иссечением язвы ДПК с дуоденопластикой (n=40)		
		n	M±m	n	M±m	p
1	2	3	4	5	6	7
Содержимое желудка	Увеличение кол-ва секреторной жидкости	6	19,4±7,1	2	5,0±3,4	>0,05
	Остатки пищи на тощак	5	16,1±6,6	0	0	<0,05
	Примесь желчи (ДГР)	19	61,3±8,7	7	17,5*±6,0	<0,05
Изменения слизистой желудка	Поверхностный гастрит	26	83,9±6,6	8	20,0*±6,3	<0,05
	Атрофический и смешанный гастрит	3	9,7±5,3	2	5,0±3,4	>0,05
	Эрозивный гастрит	2	6,5±4,4	2	5,0±3,4	>0,05

1	2	3	4	5	6	7
Состояние области ушитой или иссеченной язвы	Свободно проходимо	25	80,6±7,1	37	92,5±4,2	>0,05
	Проходимо с трудом	5	16,1±6,6	3	7,5±4,2	>0,05
	Непроходимо	1	3,2±3,2	0	0	>0,05
Слизистая ДПК	Дуоденит поверхностей	11	35,5±8,6	7	17,5±6,0	>0,05
	Дуоденит эрозивный	7	22,6±7,5	3	7,5*±4,2	<0,05
	Язва	4	12,9±6,0	0	0	<0,05

При рентгенологическом исследовании размеры желудка не увеличены, признаков нарушения эвакуации бариевой взвеси из желудка и ДПК не отмечено. У 5 (16,6%) больных имели место деформации луковицы ДПК. Сравнительные данные, полученные при рентгенологическом исследовании эвакуаторной функции желудка после различных оперативных вмешательств приведены в таблице 13.

Таблица 13

Рентгеноскопия желудка и ДПК у больных в отдаленные сроки

Исследуемый параметр	Характеристики	Больные после зашивания язвы, n=31		Больные после с иссечения язвы с дуоденопластикой, n=40		
		n	M±m	n	M±m	p
Размеры желудка	увеличены	3	9,7±5,3	2	5,0±3,4	>0,05
Тонус желудка	нормальные	1	3,2±3,2	0	0,0±0,0	>0,05
	снижен	5	16,1±6,6	2	5,0±3,4	>0,05
Содержимое желудка	пуст	12	38,7±8,7	2	5,0±3,4	<0,05
	большое количество жидкости	18	58,1±8,9	5	12,5±5,2	<0,05
Перистальтика	глубокая	7	22,6±7,5	1	2,5±2,5	<0,05
	средней глубины	13	41,9±8,9	34	85,0±5,6	<0,05
	поверхностная	7	22,6±7,5	4	10,0±4,7	>0,05
	отсутствует	3	9,7±5,3	1	2,5±2,5	>0,05
Эвакуация	ускорена	4	12,9±6,0	3	7,5±4,2	>0,05
	своевременная	19	61,3±8,7	31	77,5±6,6	>0,05
	замедлена от 10 до 1 часа	8	25,8±7,9	6	15,0±5,6	>0,05
Депозит бария (язва)		3	9,7±5,3	0	0,0±0,0	>0,05
Дуоденогастральный рефлюкс		4	12,9±6,0	5	12,5±5,2	>0,05

Снижение массы тела было незначительным. Трудоспособность этих больных не страдала.

Больные с удовлетворительными результатами периодически жаловались на боли в эпигастриальной области, срыгивание, временами рвоту с желчью. Отмечали снижение веса. Периодически получали консервативную терапию (блокаторы протонной помпы, антациды). При ФГДС обнаружены признаки рефлюкс-гастрита. Рентгенологически - складки желудка извитые, рефлюкс бариевой взвеси из ДПК в желудок, луковица ДПК деформирована. Результаты исследования кислотообразующей функции желудка – БПК – 4,8 ммоль/час, pH базальная -3,2; стимулированная-2,7. Трудоспособность больных не снижена.

Неудовлетворительные результаты выявлены у 18 больных. Из них пятеро оперированы повторно в различные сроки после операции. При этом двое больных по поводу повторной перфорации, трое по поводу стеноза ДПК. Остальные - лечатся консервативно. У последних рецидив язвенной болезни возник через 8 и 11 месяцев после зашивания язвы. Пациентов беспокоят периодическое ухудшение состояния особенно весенне-осенние периоды, по поводу которых больные лечатся в условиях гастроэнтерологического отделения. При эндоскопическом исследовании отмечено увеличение размеров желудка, гипертрофия слизистой, единичные эрозии в антральном отделе. У одного больного выявлено стенозирование ДПК до 1,0 см с язвой 0,6см в диаметре на верхней стенке. У второго больного - язвенный дефект 0,8 см на верхнезадней стенке ДПК с рубцовой деформацией. У больного с компенсированным стенозом рентгенологически отмечена задержка эвакуации бариевой взвеси (1/3) до 6 часов, язвенная ниша на верхней стенке до 0,5см.

Исследование желудочного сока выявило повышенную кислотопродукцию в обоих случаях (БПК-5,6 и 6,2 ммоль/час, МПК-26,7 и 26,9 ммоль/час, рН базальная 1,5 и 1,3, рН стимулированная 1,2 и 1,1 соответственно). От предложенного оперативного лечения больные отказались.

Отдаленные результаты после видеолaparоскопической санации и иссечения перфоративной язвы ДПК, дуоденопластики из минидоступа в сроки от 6 месяцев до 5 лет изучены у 14 больных. По шкале Visick у 8 больных (44,4%) результаты признаны хорошими, у 6 (33,4%) –удовлетворительными.

В группе с хорошими результатами больные периодически предъявляли жалобы на чувство тяжести в эпигастральной области, отрыжку связанные с погрешностями в диете. Указанные ощущения были непостоянными, исчезали без какого-либо лечения после соблюдения диеты. При эндоскопическом исследовании у двух больных выявлена картина рефлюкс-гастрита, подтвержденная гистологическим исследованием биоптата. При проведении рентгеноскопии желудка, эвакуация контраста была порционной, задержка бариевой взвеси не отмечена, желудок полностью опорожнялся через 80-90 минут. У двух больных имело место деформация луковицы ДПК без нарушения эвакуации из желудка. Исследование желудочной секреции показало: БПК -3,2±0,16ммоль/час, МПК-12,3±0,12 ммоль/час, рН базальный 2,2±0,14, рН стимулированный 1,8±0,11. У всех больных, отнесенных в группу с хорошими функциональными результатами трудоспособность не страдала. Отмечалось увеличение массы тела в среднем на 3 ± 0,1 кг.

У 6 больных удовлетворительные результаты (33,4%). У них появились жалобы на боли в эпигастральной области после еды, горечь во рту, изжогу, отрыжку. Все они госпитализированы в клинику с подозрением на рецидив язвы. В результате эндоскопического исследования у трех больных выявлена картина дуоденогастрального рефлюкса с явлением рефлюкс-гастрита, у остальных – единичные поверхностные эрозии, отек и гиперемия антрального отдела желудка при гистологическом исследовании. Ни в одном случае не отмечено признаков пилороспазма. Рентгенологически перистальтика средней глубины замедления эвакуации не выявлено.

Эти больные периодически нуждались в консервативной терапии, включающей блокаторы протонной помпы, антациды, заместительную ферментную терапию. Медикаментозное лечение улучшило состояние этих больных и позволило им сохранить трудоспособность.

Приведенные клинические наблюдения показывают, что иссечение перфоративной язвы ДПК с дуоденопластикой в отдаленные сроки необходимо сочетать с назначением адекватной терапии блокаторами протонной помпы с применением при наличии показаний курсов эрадикационной терапии. Игнорирование этого правила приводит к рецидиву в отдаленные сроки даже в случаях хорошего ближайшего результата операции.

Оценка отдаленных клинических результатов после иссечения перфоративной язвы ДПК, с мостовидной или циркулярной дуоденопластикой, в сроки от 6 месяцев до 5 лет проведена у 19 (33,3%) из 57 оперированных больных. По классификации Visick на основании

клинических, эндоскопических, рентгенологических и лабораторных исследований отличные и хорошие результаты получены в 17 (88,1%), удовлетворительные-2 (11,9%).

Результаты признаны отличными у 11(57,8%) пациентов. Они не предъявляли жалоб, не придерживались какой-либо диеты, не испытывали диспепсических расстройств, считали себя практически здоровыми. У всех была положительная динамика массы тела, трудоспособность восстановлена через 45-60 дней после операции.

При проведении эзофагогастроуденоскопии патологических изменений со стороны слизистой пищевода, пищеводно-желудочного перехода не выявлено. Желудок небольших размеров, слизистая гладкая, блестящая, содержит небольшое количество (20 ± 3 мл) светлого желудочного сока. Функция пилорического жома сохранена. Лишь у двух больных были умеренно выраженные изменения слизистой оболочки антрального отдела желудка в виде легкой гиперемии, отека и единичных точечных геморрагий из-за рефлюкса дуоденального содержимого в желудок при отсутствии жалоб у данных больных. Слизистая ДПК без выраженных изменений. Деформация луковицы ДПК отмечена в трех случаях. Морфологическая картина поверхностного гастрита выявлена у 6 больных.

При рентгенологическом исследовании пищевод проходим, функция кардиального жома не нарушена, желудок обычных размеров, тонус сохранен, перистальтика прослеживалась во всех отделах, эвакуация бариевой взвеси порционная, ритмичная. Полное опорожнение желудка происходило в течение $2 \pm 0,3$ часов. Следует отметить, что в двух наблюдениях опорожнение желудка было ускоренным с полной эвакуацией контраста спустя 30-45 мин без клинических проявлений. Изучение кислотопродуцирующей функции желудка выявило у 3 пациентов некоторое повышение уровня секреции (БПК- $5,6 \pm 0,38$ ммоль/час, МПК- $26,5 \pm 1,1$ ммоль/час, рН базальный $1,6 \pm 0,8$, рН стимулированный $1,2 \pm 0,1$); Нормацидное состояние секреции - у 18 больных(БПК- $3,6 \pm 0,23$ ммоль/час, МПК- $17,2 \pm 0,16$ ммоль/час, рН базальный $2,0 \pm 0,12$, рН стимулированный $1,2 \pm 0,21$); Гипацидное состояние - у 7 больных (БПК- $0,7 \pm 0,23$ ммоль/час, МПК- $8,2 \pm 1,42$ ммоль/час, рН базальный $4,5 \pm 0,56$, рН стимулированный $3,7 \pm 0,27$). Тест Холландера, проведенный у 9 больных, оказался положительным в двух случаях.

Таблица 14

Результаты исследования КЖС у наблюдаемых больных в отдаленные сроки

Группа	Фракционное исследование		Внутрижелудочная рН-метрия			
	БАО (ммоль/ час)	МАО (ммоль/ час)	средний базальный рН		стимулированный рН	
			тело	анtrum	тело	анtrum
Сравнения	$3,4 \pm 1,2$	$10,2 \pm 2,9$	$2,1 \pm 0,7$	$3,9 \pm 1,3$	$1,5 \pm 0,3$	$2,9 \pm 1,7$
Основная	$1,8 \pm 0,7$	$6,5 \pm 1,2$	$2,1 \pm 0,7$	$4,7 \pm 1,8$	$1,6 \pm 0,5$	$3,1 \pm 1,2$

Различия между группами статистически незначимы.

Хорошие результаты выявлены у 6 (31,4%) пациентов. Демпинг-синдром легкой степени с эпизодическими приступами слабости, тошноты после приема сладкой или молочной пищи зарегистрирован у 3 (15,7%) больных. Клинические признаки купировались спустя 10-15 минут самостоятельно, при соблюдении диеты не возникали. При рентгенологическом исследовании отмечена ускоренная эвакуация бария впервые 15 минут исследования без органических изменений со стороны желудка и ДПК. По данным ФГДС у этих больных выявлена легкая гиперемия и отек слизистой антрального отдела желудка, соответствующие морфологической картине поверхностного гастрита.

Удовлетворительные результаты были у 2 (10,5%) больных. Демпинг- синдром средней степени тяжести выявлен у 1 больного. Он предъявлял жалобы на приступы слабости, недомогания, после сладкой и молочной пищи. Длительность приступов от 30 до 60 минут.

При появлении приступа болевой был вынужден лечь. Улучшение состояния приходит после медикаментозной коррекции, диетотерапии. Трудоспособность снижена. Периодически лечиться стационарно. Снижение массы тела до 4 кг. Рентгенологическое исследование у данного больного выявило ускоренную эвакуацию бариевой взвеси в первые 5-10 минут. На ФГДС – желудок небольших размеров, слизистая его гиперемирована, умеренная гипертрофия. Привратник смыкается не полностью, имеются рефлюкс дуоденального содержимого в желудок. Проподимость ДПК не нарушена, луковица ее деформирована, язва не обнаружено.

Средний показатель БАО в группе сравнения составил $3,4 \pm 1,2$ ммоль/час, МАО – $10,2 \pm 2,9$ ммоль/час.

В основной группе у пациентов, обследованных в сроки от 1 года до 3 лет, средний показатель БАО составил $1,8 \pm 0,7$ ммоль/час ($p < 0,05$), МАО $6,5 \pm 1,2$ ммоль/час ($p < 0,05$). По сравнению с дооперационными показателями БАО снизился на 69%, МАО – на 71%.

При проведении внутрижелудочной рН-метрии выявлено, что значения рН в основной группе в среднем были выше, т.е., кислотность, как в теле желудка, так и в антральной области меньше, чем у больных группы сравнения. По видимому, эти данные обусловлены лучшим опорожнением желудка у больных основной группы после иссечения язвенного субстрата. Статистически значимых различий между показателями в основной и контрольной группах не было выявлено.

Оценка отдаленных результатов иссечения перфоративной язвы ДПК с дуоденопластикой позволяет считать, что применение этого метода обуславливает улучшение отдаленных результатов лечения. В 88,1% случаев в отдаленные сроки получены отличные и хорошие результаты. Послеоперационные осложнения после этой операции встречаются значительно реже и протекают в более легкой форме, хорошо корректируются консервативной терапией.

Медикаментозная терапия, соблюдение диеты позволили больным основной группы сохранить трудоспособность.

Выводы

1. Применение видеолапароскопической санации и иссечения перфоративной язвы ДПК из минидоступа сопровождается малым количеством послеоперационных осложнений и дает хорошие и отличные результаты в отдаленном периоде у 75% больных.

2. При проведении видеолапароскопического зашивания перфоративной язвы ДПК с каллезными краями в раннем послеоперационном периоде у 3,6% развилась несостоятельность швов. У 1,8% больных кровотечение из язвы и у 5,4% больных сформировался стеноз ДПК.

3. Основными элементами хирургической технологии видеолапароскопической санации и иссечения перфоративной язвы ДПК из минидоступа являются: создание минидоступа в правом подреберье, обеспечивающего возможность непосредственного выхода на луковицу двенадцатиперстной кишки; иссечение только патологически измененных тканей с сохранением пилорического жома.

4. Видеолапароскопическая санация с иссечением перфоративной язвы ДПК из минидоступа позволяет у 97% больных сохранить пилорический жом за счет применения мостовидной дуоденопластики.

5. При сравнении отдаленных результатов видеолапароскопического зашивания перфоративной язвы ДПК и иссечения её из минидоступа с сохранением привратника выявляется снижение частоты нарушений эвакуаторной функции желудка и дуоденогастрального рефлюкса в 4,3 раза, частоты признаков гастрита – в 3,3 раза, поверхностного и эрозивного дуоденита – в 2,3 раза, отсутствие случаев рецидива язвы/

Практические рекомендации

1. При проведении ФГДС у больных с выявляемой перфоративной язвой двенадцатиперстной кишки следует осуществлять тщательную визуальную оценку состояния язвенного

дефекта, воспалительного вала и задней стенки двенадцатиперстной кишки. При выявлении каллезных краев язвы, выраженных воспалительных явлений, рубцового сужения луковицы и второй язвы на задней стенке зашивание перфоративной язвы считать нецелесообразным.

2. В случаях, когда зашивание перфоративной язвы двенадцатиперстной кишки невозможно вследствие риска осложнений, в качестве одного из рациональных вмешательств является проведение видеолапароскопической санации и иссечения краев каллезной язвы из минидоступа.

3. В процессе иссечения перфоративной язвы из минидоступа возможно выполнение мостовидной дуоденопластики с сохранением привратника.

Список опубликованных работ по теме диссертации

1. Лубянский В.Г. Эффективность иссечения язвенного субстрата при прободных дуоденальных язвах с использованием миниинвазивных технологии / В.Г. Лубянский, Н.Р. Рахметов, Н.Б.Омаров, Е.М. Асылбеков // Современные аспекты оказания неотложной помощи в условия многопрофильного стационара (сборник научных трудов посвященный к 70-летию городской клинической больницы скорой медицинской помощи №2).- Омск-2011.-С28-29.

2. Омаров Н.Б. Малоинвазивные методы лечения перфоративной язвы двенадцатиперстной кишки/ Н.Б.Омаров // ПРОБЛЕМЫ МЕДИЦИНЫ И БИОЛОГИИ (Материалы Межрегиональной научно-практической конференции молодых ученых и студентов с международным участием)- Кемерово-2014.-С173.

3. Omarov N.B. Mini-invasive endosurgical methods of treatment of a perforative ulcer of duodenum. / N.B. Omarov, V.G. Lubyansky, M.G. Aimagambetov, E.M. Asylbekov // ALLERGY, ASTHMA & IMMUNOPHYSIOLOGY: From Gene to Clinical Management - New York (USA)- April 26-29, 2014.- P.95-97.

4. Омаров Н.Б. Миниинвазивные методы лечения перфоративной язвы двенадцатиперстной кишки/ Н.Б.Омаров, В.Г. Лубянский// ВЕСТНИК РОССИЙСКОГО ГОСУДАРСТВЕННОГО МЕДИЦИНСКОГО УНИВЕРСИТЕТА.- Москва-2014.-№2-С.281-282.

5. Рахметов Н.Р. Эффективность иссечения язвенного субстрата при прободных дуоденальных язвах / Н.Р. Рахметов, В.А. Хребтов, Н.Б.Омаров, Е.М. Асылбеков // VIII Международная научно-практическая конференция «ЭКОЛОГИЯ, РАДИАЦИЯ, ЗДОРОВЬЕ».- Семей-2012.-С.172.

6. Рахметов Н.Р. Результаты эффективности иссечения язвенного субстрата при прободных дуоденальных язвах с использованием миниинвазивных технологии / Н.Р. Рахметов, В.Г. Лубянский, В.А. Хребтов, Н.Б.Омаров, Е.М. Асылбеков // VIII Международная научно-практическая конференция «ЭКОЛОГИЯ, РАДИАЦИЯ, ЗДОРОВЬЕ».- Семей-2012.-С.178.

7. Рахметов Н.Р. Малоинвазивные эндохирургические методы лечения перфоративной язвы двенадцатиперстной кишки/ Н.Р. Рахметов, В.Г. Лубянский, Н.Б.Омаров // Наука и здравоохранение.- Семей-2012.- №5.-С. 142-143.

8. Лубянский В.Г. Малоинвазивные эндохирургические методы лечения перфоративной язвы двенадцатиперстной кишки/ В.Г. Лубянский, Н.Б.Омаров // Журнал «МЕДИЦИНА И ОБРАЗОВАНИЕ В СИБИРИ».- Новосибирск-2013.- №4.-С.41.

9. Омаров Н.Б. Эффективность малоинвазивных технологий в хирургии перфоративной язвы двенадцатиперстной кишки / В.Г. Лубянский // Журнал «КУБАНСКИЙ НАУЧНЫЙ МЕДИЦИНСКИЙ ВЕСТНИК».- КРАСНОДАР-2013.- №4.-С.70-73.

10. Омаров Н.Б. Иссечения язвенного субстрата при прободных дуоденальных язвах с использованием миниинвазивных технологии / Н.Р. Рахметов, В.Г. Лубянский, М.Ж. Аймагамбетов, Е.М. Асылбеков // ВЕСТНИК ХИРУРГИИ КАЗАХСТАНА.- Алматы-2013.-№1-С.70.

11. Омаров Н.Б. Он екі елі ішектің перфоративті ойық жарасын емдеудегі кіші инвазивті технологияның тиімділігі/ Н.Б.Омаров // Наука и здравоохранение.- Семей-2012.-№5- С. 36-37.

12. Омаров Н.Б. Результаты эффективности иссечения язвенного субстрата при прободных дуоденальных язвах с использованием миниинвазивных технологии / В.Г. Лубянский, Н.Р. Рахметов, // Наука и Здравоохранение.- Семей-2011.- №5.-С. 114-116.

13. Омаров Н.Б. Эффективность иссечения язвенного субстрата при прободных дуоденальных язвах / Н.Р. Рахметов, В.А. Хребтов, Е.М. Асылбеков // Медицинский журнал западного Казахстана.-г. Актюбинск-2011.-№3.- С. 73-74.

14. Омаров Н.Б. Совершенствование хирургического лечения перфоративных дуоденальных язв / Н.Р. Рахметов, М.Ж. Аймагамбетов, В.А. Хребтов, Д.Б. Аужанов // Современная хирургия- симбиоз науки, практики и образования. Научно- практическая конференция РК. г. Караганда. 28- октября, 2013г. С.89-90.

Список использованных сокращений

ДГР – дуоденогастральный рефлюкс

ДЖО – дренирующие желудок операция

ДП – дуоденопластика

ДПК – двенадцатиперстная кишка

БАО – basal acid output

КЖС – кислая желудочная секреция

МАО - maximal acid output

МЭН – моторно – эвакуаторные нарушения

СВ – селективная ваготомия

СПВ – селективная проксимальная ваготомия

СтВ – стволовая ваготомия

ТСЖ – тощачковое содержимое желудка

ФГДС – фиброгастродуоденоскопия

ХЯДПК – хроническая язва двенадцатиперстной кишки

ЯБ – язвенная болезнь

НР – *Helicobacter pylori*